Aus der Konservierenden Abteilung des Zahnärztlichen Instituts
der Universität Basel (histolog. Laboratorium). Vorsteher: Prof. Dr. O. Müller

Über das Eindringen von Odontoblastenkernen in die Dentinkanälchen bei entzündungsfreier Pulpa

Inaugural-Dissertation

zur Erlangung der Doktorwürde der Zahnheilkunde der medizinischen Fakultät der Universität Basel

vorgelegt von

ERIKA SIEGRIST
von Basel

Zürich 1944

Buchdruckerei Berichthaus

Von der medizinischen Fakultät Basel
genehmigt auf Antrag von Prof. Dr. O. Müller.

Tag der Promotion: 11. Juli 1942

Separatabdruck aus der «Schweizerischen Monatsschrift für Zahnheilkunde»
Band 54, 1944, Heft 4.

Aus der Konservierenden Abteilung des Zahnärztlichen Instituts
der Universität Basel (histolog. Laboratorium). Vorsteher: Prof. Dr. O. Müller

Über das Eindringen von Odontoblastenkernen in die Dentinkanälchen bei entzündungsfreier Pulpa

Inaugural-Dissertation

zur Erlangung der Doktorwürde der Zahnheilkunde der medizinischen Fakultät der Universität Basel

vorgelegt von

ERIKA SIEGRIST
von Basel

Zürich 1944

Buchdruckerei Berichthaus

R. UNIV
BIBLIOTHEEK
LEIDEN

Aus der Konservierenden Abteilung des Zahnärztlichen Instituts der Universität Basel (histolog. Labor.). Vorsteher: Prof. Dr. *O. Müller*

Über das Eindringen von Odontoblastenkernen in die Dentinkanälchen bei entzündungsfreier Pulpa

INAUGURAL-DISSERTATION

zur Erlangung der Doktorwürde der Zahnheilkunde der medizinischen Fakultät der Universität Basel

vorgelegt von *Erika Siegrist* von Basel

Bei der Untersuchung der Kronenpulpa pulpitisfreier Zähne fanden wir ein neues, bisher in der Literatur nicht erwähntes histologisches Bild. An der Seitenwand der Kronenpulpa sieht man auf kurzer Strecke in den Kanälchen von Prädentin und Dentin dunkle Körperchen, die im Mittel etwa 25 Mikron lang sind. Bei einigen Exemplaren ist der Odontoblastensaum an dieser Stelle entsprechend der Anzahl der in den Kanälchen befindlichen Körperchen teilweise oder ganz verödet (Abb. 2, 8, 14, 18, 24), so daß die Vermutung nahe liegt, daß es sich bei diesen Körperchen um die im Odontoblastensaume fehlenden Odontoblastenkerne handelt.

In «The Journal of the American Dental Association» von 1940 wurde von Balint Orbàn eine Arbeit über die Einwanderung von Leukocyten in die Dentinkanälchen veröffentlicht. Es handelt sich um einen Zahn mit leichter Entzündung. An mehreren Stellen sind die Odontoblasten vom Dentin losgelöst und zwischen Dentin und Odontoblasten sind eine große Anzahl von Leukocyten, die an ihren gelappten Kernen zu erkennen sind, anwesend. In einigen Dentinkanälchen konnten dunkle Körper beobachtet werden; diese sind länglich, ungefähr 40 Mikron lang, und füllten das Kanälchen aus. Bei starker Vergrößerung, 1000–3200fach, konnten einige dieser Körper einwandfrei als Leukocyten mit gelappten Kernen und einige unter ihnen mit eosinophilen Körnern im Protoplasma erkannt werden. Der Verfasser sagt, daß er bei Karies und akuter Entzündung der Pulpa diese Einwande-

rung von Leukocyten immer wieder feststellen konnte. Er nimmt an, daß bei dem Zerfall geschädigter Odontoblastenfortsätze Toxine entstehen, welche die chemotaktischen Voraussetzungen für die Einwanderung schaffen. Auch von *Erdheim*, Wien, und von *C. H. Fischer* ist bei Entzündungen die Einwanderung von Leukocyten in die Dentinkanälchen festgestellt worden.

Unser Material umfaßt in erster Linie äußerlich ganz gesunde, kariesfreie Zähne, die infolge von Engstand oder bei Räumungen extrahiert werden mußten. Einige wenige Zähne mit ganz geringfügiger Karies, z. B. ein haarfeiner brauner Strich in der Fissur, ferner zwei Fälle mit deutlicher Karies, Abb. 35 und 45, und einige Zähne mit Abrasionen bei harter Oberfläche wurden ebenfalls hinzugenommen. In unseren Fällen ist, mit Ausnahme der oben erwähnten beiden Zähne, Abb. 35 und 45, weder Karies noch Entzündung vorhanden und nirgends im Pulpagewebe kann ein zelliges Infiltrat festgestellt werden. Es fehlen somit die Voraussetzungen für eine Einwanderung von Leukocyten, und wir dürfen wohl mit Recht annehmen, daß es sich hier nicht um Leukocyten handeln kann.

Wenn wir in unserer Arbeit ganz einfach von «Odontoblastenkernen in den Dentinkanälchen» sprechen, so möchten wir in diesem Ausdruck auch die Möglichkeit, daß es sich um degenerierte Kerne oder auch nur um Überreste dieser Kerne handeln kann, mit eingeschlossen wissen.

Beschreibung des histologischen Bildes

Wie Bild 1 zeigt, sind in der Mitte der buccalen Wand der Odontoblastensaum und die zellreiche Schicht fast ganz verschwunden. Aus Bild 2 läßt sich ersehen, daß das anschließende Pulpagewebe normal ist. An den Gefäßen der Pulpa sind Kalkschollen vorhanden. Aus der starken Vergrößerung (Bild 3) ist zu erkennen, daß die Odontoblasten z. T. vollkommen fehlen, oder nur noch in einem schmalen Streifen dicht dem Dentin anliegen. Der Saum weist eine feinmaschige retikuläre Degeneration auf. Ein ganz eigenartiges Bild aber

zeigt das Dentin. In den Kanälchen sieht man massenhaft dunkle Körperchen (siehe auch Abb. 21 und 23). Sie sind schlank und langgestreckt und befinden sich teilweise tief im verkalkten Dentin. Im oberen Teil des Prädentinrandes von Abb. 3 sind deutlich solche zu erkennen, die sich nur teilweise innerhalb eines Kanälchens befinden, während ein kleiner, gerundeter Teil noch außerhalb liegt. Ganz besonders schön ist dies in Abb. 16 und 17 zu sehen, wo einige Körperchen die Form eines Nagels mit gerundetem Kopf aufweisen. Es besteht dort kein Zweifel, daß es Odontoblastenkerne sind, von denen sich ein Teilchen als Fortsatz in das Kanälchen erstreckt.

Bild 4 zeigt eine Übergangsstelle zum normalen Odontoblastensaum (siehe unter Abb. 4). Noch deutlicher ist eine solche Stelle in Abb. 8 zu sehen. Das Pulpagewebe zeigt wiederum keine Veränderung. Der Odontoblastensaum aber ist auf kurzer Strecke verödet und vakuolig entartet, während im Dentin dicht gedrängt dunkle Körperchen die Kanälchen ausfüllen und einem die Vorstellung, daß sie durch die im Saume fehlenden Odontoblastenkerne gebildet wurden, förmlich aufzwingen. Abb. 7 zeigt eine solche Stelle von der Gegenseite desselben Zahnes. Die vakuolige Degeneration hat hier eine größere Strecke erfaßt und obwohl sie im oberen Teile am stärksten ist, so sind doch nur in der Mitte und in geringer Zahl Odontoblastenkerne in den Dentinkanälchen vorhanden. Sucht man in diesem Zahn den ganzen Odontoblastensaum sorgfältig und in etwa 20 Präparaten ab, so findet man immer wieder nur an den beiden in Abb. 6 bezeichneten Stellen das besondere Bild der dunklen Körperchen in den Dentinkanälchen.

In Bild 9 ist wieder eine solche Stelle an der buccalen Seitenwand, aber diesmal tiefer unten als bei Nr. 1 vorhanden. Bild 10, 11 und 12 zeigen, daß der Odontoblastensaum nur eine geringe, feinmaschige vakuolige Degeneration aber keine nennenswerte Verödung, nur eine leichte Auflockerung aufweist, und doch sind bei 11, besonders im Prädentin recht viele Kerne in den Kanälchen zu sehen. Bei 12 sind tiefer im verkalkten Dentin eine kleine Anzahl dunkler Körper-

chen zu erkennen. Vergleicht man in Bild 10 die beiden Stellen 11 und 12, so darf man wohl annehmen, daß es sich bei 11 um einen Vorgang handelt, der zur Zeit der Extraktion in vollem Gange war, während man bei 12 vermuten darf, daß dieser Vorgang sich früher abspielte und bereits zum Stillstand gekommen war. In der Mitte von Bild 12 sind die Kanälchen am Prädentinrand nicht deutlich und scharf gebildet. Auch darin könnte eine früher stattgefundene Störung der Odontoblasten gesehen werden. Bei 11 ist die Abgrenzung noch scharf und die Kanälchen noch gut gebildet.

Im Prämolaren von Nr. 13 waren vier Stellen zu finden, von denen drei vergrößert, die vierte aber nur mit einem Kreuz bezeichnet wurde. An der palatinalen Wand (Bild 14) ist es eine kurze Strecke mit starker Verödung des Odontoblastensaumes. Auf der buccalen Seite (Bild 15) ist sie nicht scharf abgegrenzt, erstreckt sich über eine längere Strecke und die dunklen Körperchen in den Kanälchen sind nur spärlich vorhanden. Bei Bild 16 handelt es sich bereits um die oberste Partie des Wurzelkanals. Die Odontoblastenkerne liegen in dichtem Verbande eng beieinander und bilden das für den Kanal charakteristische dunkle, schmale Band. Die Odontoblastenkerne befinden sich fast nur im Prädentin und haben die Form von schlanken Keilen, da der Eingang der Dentinkanälchen weiter zu sein scheint. Andere Kerne zeigen eine deutliche Nagelform, solange ein Teil des Kernes sich noch außerhalb des Kanälchens befindet. Hier ist keine vakuolige Degeneration im Odontoblastensaume zu sehen. Das Band der Odontoblasten ist nur schmaler geworden. Das anschließende Pulpagewebe zeigt wiederum keine Veränderung.

Betrachtet man die Odontoblastenkerne im aufgelockerten Saume von Bild 3, 4, 14 und 15, so sieht man neben Kernen, die in Form und Farbton normal sind, solche, die das Bild beginnender Piknose aufweisen: sie sind dunkler, kleiner und runder.

Wie aus Bild 18 und 19 ersichtlich, findet man bei diesem unteren Schneidezahn an der buccalen Wand eine lange, scharf abgegrenzte Strecke, wo der Odontoblastensaum verödet und feinmaschig vakuolig degeneriert ist, wo die Weilsche

Zone und die zellreiche Schicht unverändert sind und im Prädentin und verkalkten Dentin ein dunkles Band von Kernen zu sehen ist. An einer Stelle, gegen unten, sind die Kerne tief ins verkalkte Dentin eingedrungen und die Verödung im Odontoblastensaume ist dort am stärksten. In diesem Zahne entspricht die Verödung des Saumes vollkommen der Anwesenheit der Kerne in den Kanälchen. Ein feiner Präparationsriß geht durch die in 19 vergrößerte Stelle. In 20 ist eine Kapillarblutung zu sehen. Bei 22 ist das Pulpagewebe von der Wand losgelöst und nur kleine Gewebsstücke sind noch mit der Wand in Verbindung geblieben.

Im Gegensatz zu dem vorigen Zahn zeigt die Pulpa des Zahnes von Bild 24 an mehreren Stellen einen vakuoligen Odontoblastensaum, doch sind an jenen Stellen keine Kerne in den Dentinkanälchen zu sehen. Wo das zu sehen ist, sind Präparationsrisse vorhanden; aber trotzdem zeigt Bild 25 deutlich, daß der Odontoblastensaum nicht verödet ist. Er weist nur vereinzelt kleine Vakuolen auf. Die Odontoblastenkerne haben noch ihre walzenförmige Gestalt. Trotzdem sind im Prädentin viele Kerne in den Kanälchen zu sehen. Aus der nur so geringfügigen Degeneration im Saume und daraus, daß die Kerne noch nicht tief in die Kanälchen eingedrungen sind, darf man wohl schließen, daß es sich hier um ein Anfangsstadium handelt.

Aus den bisher beschriebenen Bildern scheint sich zu ergeben, daß nicht eine fein- oder großmaschige vakuolige Degeneration die Ursache für das Vorhandensein von Kernen in den Dentinkanälchen sein kann, denn man findet bald das eine oder das andere Bild. Die vakuolige Degeneration kann aber auch fast ganz fehlen und ist sichtlich nur eine Begleiterscheinung. Viel mehr Bedeutung kommt wohl der Tatsache zu, daß wir dieses Bild sozusagen nie in der Pulpaspitze oder am Pulpadach, nie einer ganzen Seitenwand entlang finden, sondern:

1. in der Seitenwand nur auf begrenzter Strecke,
2. am Pulpaboden,
3. im Wurzelkanal und am Wurzelkanaleingang.

In den nachfolgenden Bildern wird das Vorkommen im Wurzelkanal und im Pulpaboden gezeigt.

Bei Bild 28 handelt es sich um den Molaren eines zehnjährigen Kindes. Bild 29 zeigt unten in der Seitenwand wieder eine Stelle, wo die Odontoblastenkerne im Saume fehlen, dafür aber in den Dentinkanälchen zu sehen sind. Bild 30 und 31 sind Aufnahmen aus dem Wurzelkanal und zeigen ebenfalls Odontoblastenkerne in den Dentinkanälchen. Wie aus Nr. 30 zu ersehen ist, besteht am oberen Dentinrand der Odontoblastensaum nur aus zwei Reihen von Zellen. Wir finden daher auch unten nur wenige Kerne in den Kanälchen. Kleine Vakuolen wie in der Kronenpulpa sind hier nirgends zu sehen, auch nicht dort, wo überhaupt keine Odontoblasten im Saume übriggeblieben sind. Da die Dentinkanälchen beim Schnitt tangential getroffen wurden, sind auch die Kerne in den Kanälchen nur auf kurzer Strecke, teilweise sogar punktförmig zu sehen. Bei Abb. 31 ist das tiefe Eindringen besonders zu beachten, da im Wurzelkanal diese Erscheinung äußerst selten ist. Wir haben sie nur bei jugendlichen Zähnen gefunden. Gewöhnlich dringen die Kerne im Wurzelkanal nur ins Prädentin, so wie es in Abb. 16 zu sehen ist.

Auch in den Bildern 33 und 34 wurden viele Kanälchen tangential getroffen. Besonders interessant ist an diesem Zahne (Abb. 32), daß in allen drei Wurzelkanälen das Eindringen von Odontoblastenkernen in die Dentinkanälchen zu sehen ist. Im großen Kanal sind die Stellen mit einem Kreuz bezeichnet. Am Pulpaboden waren nur wenige Kerne im Prädentin zu sehen bei gleichzeitig starker vakuoliger Degeneration des Odontoblastensaumes. In der Seitenwand wurde bei der Durchsicht von 20 Präparaten keine Spur von Kernen in den Dentinkanälchen gefunden.

Auch bei Bild 35 wurden Kerne in den Dentinkanälchen wiederum nur im Wurzelkanal festgestellt. Sehr schön zu sehen ist in Abb. 38 das für den Wurzelkanal charakteristische Bild: der schmale, plattgedrückte Odontoblastensaum, aus welchem die Kerne wie schlanke oder auch wie plumpe Nägel in die Dentinkanälchen hineinragen.

Häufig ist auch das Vorkommen am Pulpaboden. Bei Abb. 39 ist der Pulpaboden ganz außerordentlich stark gewölbt. Wie aus Abb. 40 und 41 zu ersehen ist, hat auf beiden Seiten der Wölbung ein so starkes Eindringen von Kernen stattgefunden, daß sich ein gleiches Bild ergibt wie in einer Seitenwand. Das ist aber am Pulpaboden nur selten der Fall. Meist findet man die Kerne nur im Prädentin und nur in geringer Zahl, so wie die Bilder 46, 48, 50 und 52 es zeigen; auch ist sozusagen immer eine starke vakuolige Degeneration vorhanden.

Die Bilder Nr. 42 und 43 sind unten im Kanal aufgenommen, beide ungefähr an der in Nr. 39 mit einem Kreuz bezeichneten Stelle, Bild 43 aber aus einem anderen Präparat. In dem vom Dentin losgerissenen Odontoblastensaum (Bild 44) ist besonders schön die Formveränderung der Odontoblastenkerne zu sehen, wie sie zuerst birnenförmig werden und dann eine feine Spitze in das Kanälchen hineinschieben. Auch ein aus dem Kanälchen herausgerissener Nagel, d. h. ein dünner Fortsatz eines Odontoblastenkernes ist deutlich zu sehen.

Vorkommen: Bei der Durchsicht unserer Präparate war besonders augenfällig, daß bei normaler Pulpa Odontoblastenkerne in den Dentinkanälchen nur an ganz bestimmten Stellen vorgefunden wurden, nie aber im Pulpadach oder in der Pulpaspitze oder einer ganzen Seitenwand entlang.

Es scheint auch für die einzelnen Zahnformen eine gewisse Gesetzmäßigkeit zu bestehen. Unser Material ist für eine solche Feststellung noch durch weitere Präparate zu ergänzen; es fehlen z. B. vollkommen obere mittlere Schneidezähne und untere Eckzähne. Für jeden vorhandenen Zahn wurde eine Zeichnung hergestellt und daraus hat sich für die einzelnen Zahnformen folgendes ergeben: Odontoblastenkerne in den Dentinkanälchen finden sich:

Bei den oberen Prämolaren

1. in der bucc. Wand: etwa in der Mitte, gewöhnlich etwas tiefer. Bei ausgebuchteter Innenwand (wie bei Abb. 6) in

der Regel unterhalb der maximalen Ausbuchtung im konkaven Dentinrand.
2. in der palat. Wand: gewöhnlich tiefer und auf einer kürzeren Strecke als in der buccalen Wand. Wenn nur auf einer Seite, dann in der buccalen Wand.
3. am Pulpaboden: selten.
4. in den Wurzelkanälen: sehr häufig.

Bei den unteren Prämolaren

in der bucc. und in der palat. Wand: scheinbar auf gleicher Höhe.

Für die unteren Schneidezähne

gilt dasselbe wie für die unteren Prämolaren, nur scheint auf der buccalen Wand das Eindringen sich etwas weiter nach oben zu erstrecken.

Für die oberen Eckzähne

gilt dasselbe wie für die unteren Schneidezähne.

Bei einem oberen Eckzahn und einem oberen lateralen Incisiven wurden weit oben in der palatinalen Wand auch Kerne in den Dentinkanälchen gefunden. Folgt man von dieser Stelle der Richtung der Dentinkanälchen und der anschließenden Schmelzprismen, so trifft man auf die Wölbung des Tuberculum. Da es obere Zähne sind, könnte es sich auch um die Aufbißstelle des Antagonisten handeln.

Bei den Molaren:

1. in beiden Seitenwänden: im unteren Drittel, wiederum oft in einem konkaven Dentinrand. Selten ist eine Ausbuchtung wie bei Abb. 6, wobei diese Stelle sich oberhalb und im konvexen Rand befindet.
2. am Pulpaboden: häufig.
3. an den Eingängen der Wurzelkanäle: sehr häufig.
4. im Wurzelkanal: am häufigsten.

Die nachfolgenden Zeichnungen sollen die für die einzelnen Zahnformen charakteristischen Stellen noch besser zeigen. Die buccale, bzw. labiale Wand ist immer links.

Tabelle A				*Tabelle B*			*Tabelle C*			
Alter der Patienten	Anzahl der untersuchten Zähne	Odontoblastenkerne in den Dentinkanälchen		Nur in der Seitenwand	Nur im Wurzelkanal oder Wurzelkanaleingang	In der Seitenwand und im Wurzelkanal	Tiefe Einwanderung in die Seitenwand	Nur im Wurzelkanal aber reichliche Kerne im Prädentin	Nur Spuren von Kernen bei gesunder Pulpa	Starke retikul. Atrophie
		nicht vorhanden	vorhanden							
10 — 13	22	3	19	9	4	6	10	4	2	3
14 — 15	8	1*	7	3	2	2	3	—	4	—
18 — 20	5	—	5	1	1	3	2	—	2	1
34 — 51	17	—	17	2*	6	9*	9	3	5	—
60 — 80	3	—	3	—	3	—	—	1	2	—
Total	55	4	51	15	16	20	24	8	15	4

* 14 jährig

* Patienten unter 40 Jahren

Untere mittlere Schneidezähne

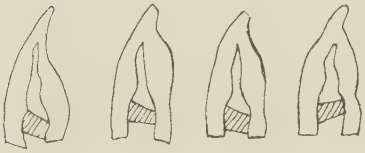

−1 1− −1 1−

Seitliche Schneidezähne

2− −2 2− 2+

Obere Eckzähne

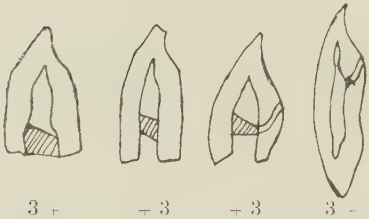

3+ +3 +3 3−

Obere Molaren

6+ +8

Untere und obere Prämolaren

5− 5− 4+ +4 5+ 5+ −4

Was die Häufigkeit des Vorkommens im Wurzelkanal betrifft, so ergibt sich aus der Tabelle B zahlenmäßig ein falsches Bild, da wir ja bei unseren Zähnen den größten Teil der Wurzel entfernt hatten.

Wir finden unser Bild:

bei 16 Zähnen nur in der Wurzel,
bei 20 Zähnen in Wurzel und Seitenwand,
bei 15 Zähnen nur in der Seitenwand.

Da aber bei 13 von diesen 15 Zähnen überhaupt keine Wurzelpartie im Präparat vorhanden war, so wie dies aus den Abbildungen 1, 9, 18 und 24 zu ersehen ist, darf man wohl mit Recht die Vermutung aussprechen, daß *am häufigsten im Wurzelkanal* Odontoblastenkerne in den Dentinkanälchen gefunden werden.

Weist die gesamte Pulpa eines Zahnes eine starke retikuläre Atrophie auf, was bei vier der untersuchten Zähne der Fall war, so können überall im Dentinrand, also auch am Pulpadach, in der Pulpaspitze und einer ganzen Seitenwand entlang, einzelne Odontoblastenkerne im Prädentin gefunden werden, so wie es in Abb. 50 und 52 zu sehen ist.

Hier möchten wir erwähnen, daß auch in *Milchzähnen* nach Odontoblastenkernen in den Dentinkanälchen gesucht wurde. In 4 von 11 Milchzähnen wurden an Stellen, wo der Odontoblastensaum noch erhalten war, deutlich einige wenige Kerne in den Dentinkanälchen gesehen.

Ursache des Eindringens der Odontoblastenkerne in die Dentinkanälchen.

Nach der Ursache müssen unterschieden werden:

1. die bei retikulärer Atrophie der Pulpa spärlich im Prädentin vorhandenen Kerne,
2. das im Wurzelkanal gefundene Eindringen der Kerne ins Prädentin,
3. das in der Seitenwand vorliegende, sich tief ins verkalkte Dentin erstreckende Eindringen.

Das am Wurzelkanaleingang gefundene Eindringen muß je nach seinem Aussehen zu 2 oder zu 3 gerechnet werden, und die am Pulpaboden gefundenen Bilder gehören gewöhnlich zu 1.

Bei 1 scheint die *retikuläre Atrophie* die direkte Ursache zu sein. Dafür spricht, daß wir überall, von der Pulpakammerspitze bis in den Wurzelkanal hinein, wahllos verteilt, immer dasselbe Bild finden.

Den Vorgang des Eindringens könnte man sich in diesem Falle folgendermaßen vorstellen: durch die Vakuole und das Größerwerden der Vakuole wird der Kern mehr und mehr zur Seite gedrängt. Viele Kerne werden vom Dentinrand ab-

Was nun die *Bewertung* dieser Veränderung gerade an der Seitenwand der Kronenpulpa betrifft, so glauben wir, daß man sie nicht nur als eine Degenerationserscheinung betrachten sollte, sondern auch als eine sehr aktive Antwort eines von zahlreichen Reizen angeregten leistungsfähigen Gewebes ansehen kann.

Zusammenfassung

1. In sämtlichen pulpitisfreien Zähnen von Patienten über 14 Jahren wurde das Vorhandensein von Odontoblastenkernen in den Dentinkanälchen festgestellt.
2. Bei starker retikulärer Atrophie der Pulpa findet man überall am Dentinrand einzelne Odontoblastenkerne in den Dentinkanälchen des Prädentins.
3. Ist das Pulpagewebe gesund oder weist nur leichte Degenerationen auf, so findet man Odontoblastenkerne in den Dentinkanälchen nur an ganz bestimmten Stellen.
4. Entsprechend dem Orte des Vorkommens ist die Tiefe des Eindringens verschieden.
5. In der *Seitenwand* der Kronenpulpa findet man die Kerne massenhaft im Prädentin und tief im verkalkten Dentin mit und ohne Verödung des Odontoblastensaumes.
6. Am *Wurzelkanaleingang* kann oft ebenfalls ein tiefes Eindringen beobachtet werden.
7. Am *Pulpaboden* findet man sie in geringer Zahl, meist nur im Prädentin bei gleichzeitig vorhandener vakuoliger Atrophie des Odontoblastensaumes.
8. Im *Wurzelkanal* findet man in der Regel nur einen Teil des Odontoblastenkernes in den Kanälchen des Prädentins. Es ergibt sich daraus das charakteristische Bild eines Nagels mit abgerundetem Kopf. Nur bei jugendlichen Zähnen dringen die Kerne ausnahmsweise tiefer ins verkalkte Dentin ein.
9. Am Odontoblastensaum des Wurzelkanals sieht man dabei keine Vakuolen.

Abb. 1. 5 + 20 Jahre

A = Odontoblastensaum und zellreiche Schicht fast verschwunden.

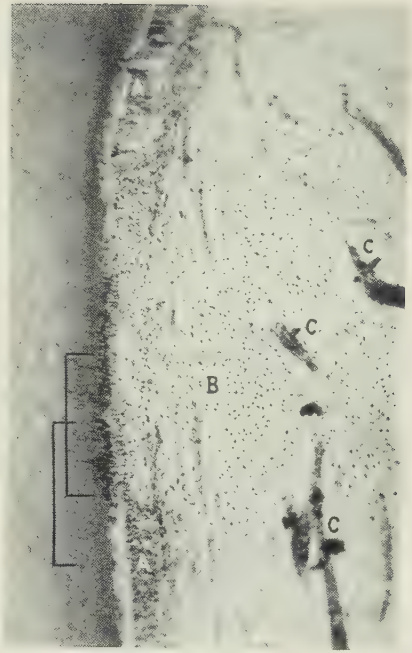

Abb. 2. Vergrößerung aus Abb. 1

A = normaler Obl.saum mit zellreicher Schicht dazwischen: verödeter Obl.saum
B = normales Pulpagewebe
C = Kalkschollen an Nerven und Gefäßen

Obl. = Odontoblasten

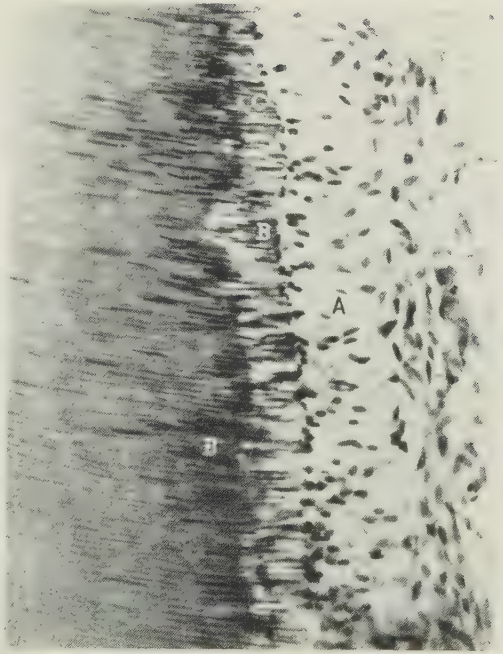

Abb. 3. Vergrößerung aus Abb. 2

A verödeter Obl.saum mit feinmaschiger retikulärer Degeneration

B = dunkle Körperchen in den Kanälchen von Prädentin und Dentin

C — dunkle Körperchen mit gerundetem Teil außerhalb der Kanälchen

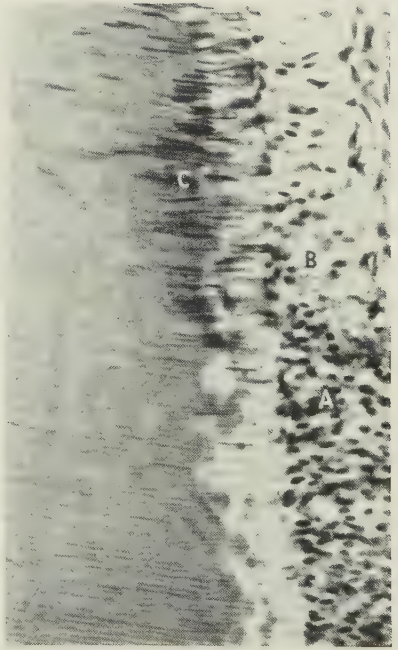

Abb. 4. Vergrößerung aus Abb. 2

Übergangsstelle zwischen

A — normalem Obl.saum und

B : verödetem Obl.saum

C = dunkle Körperchen d. h. die im Saume fehlenden Obl.kerne in den Dentinkanälchen

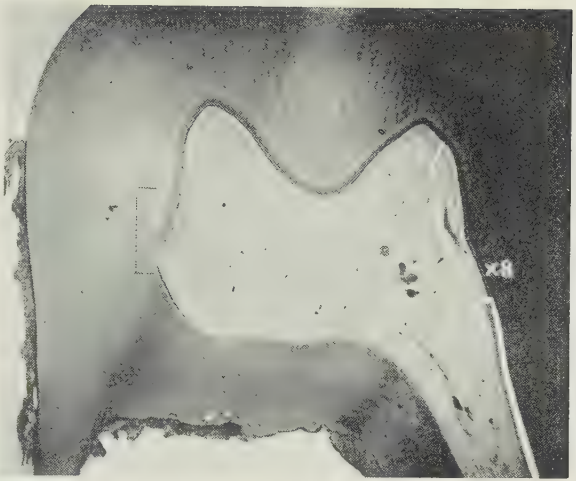

Abb. 6. 6 + 13 Jahre
A = vakuoliger Obl.saum.



Abb. 7. Vergrößerung aus Abb. 6
A = normaler Obl.saum mit Weilscher Zone
B = vakuoliger Obl.saum, stärkste Verödung oben
C = einige wenige Obl.kerne i. d. Dentinkanälchen
D = Mobilisierung von Reservezellen aus der zellreichen Schicht nach dem Obl.saum

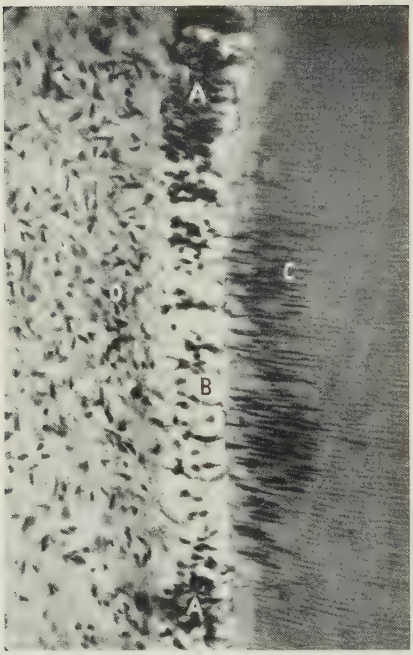

Abb. 8. Derselbe Zahn wie 6, jedoch einem anderen Präparat an der mit 8 bezeichneten Stelle entnommen

A = normaler Obl.saum
B = verödeter Obl.saum mit großen Vakuolen
C = die im Saume fehlenden Obl.kerne in den Dentinkanälchen
D = normales Pulpagewebe

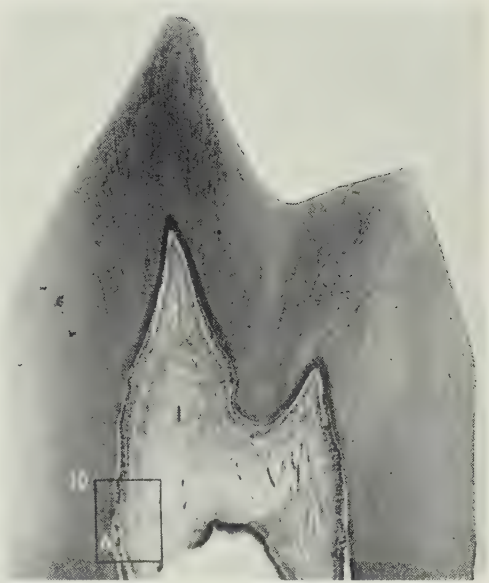

Abb. 9. + 4 15 Jahre

A aufgelockerter Obl.saum und in den Dentinkanälchen Obl.kerne

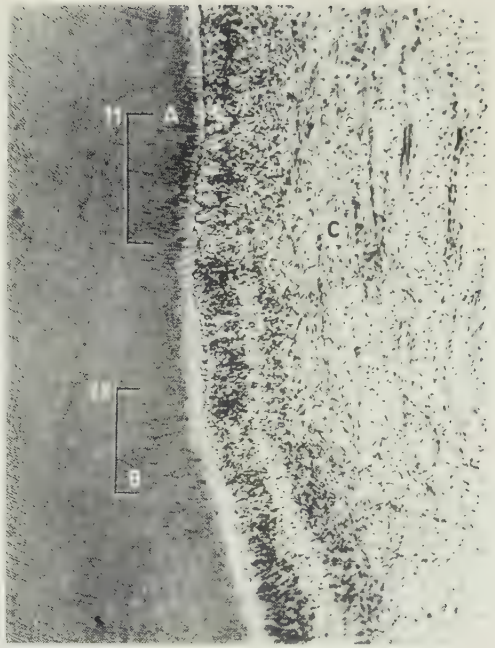

Abb. 10. Vergrößerung aus Abb. 9

A = massenhaft Obl.kerne i. d. Dentinkanälchen ohne nennenswerte Verödung des Obl.saumes

B = nur wenige Kerne tiefer im verkalkten Dentin

C = Pulpagewebe normal

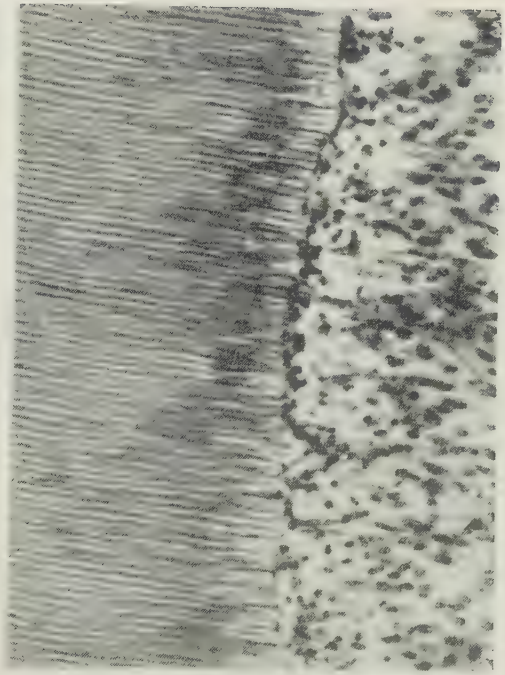

Abb. 11. Vergrößerung aus Abb. 10

Kleine Vakuolen im Obl.saum. In den Kanälchen von Prädentin und Dentin viele Obl.kerne.

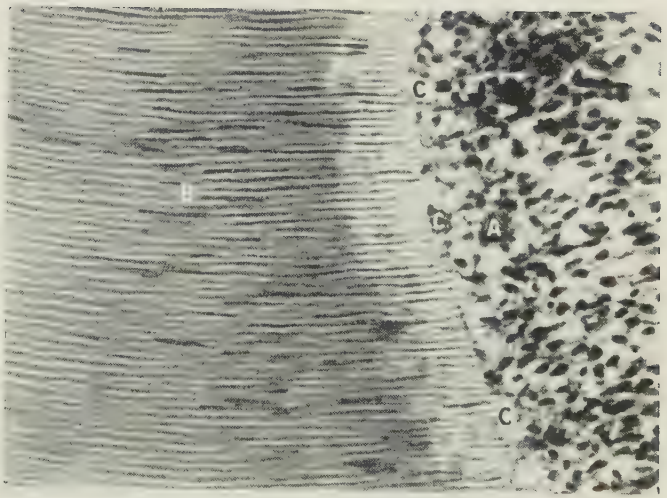

Abb. 12. Vergrößerung aus Abb. 10

A = kleine Vakuolen im Obl.saum

B = nur im verkalkten Dentin Obl.kerne in den Kanälchen

C Dentinkanälchen unscharf gebildet

Abb. 13. 4 + 14 Jahre
An vier Stellen, bei 14, 15, 16 und A sind Obl.kerne in die Dentinkanälchen eingedrungen

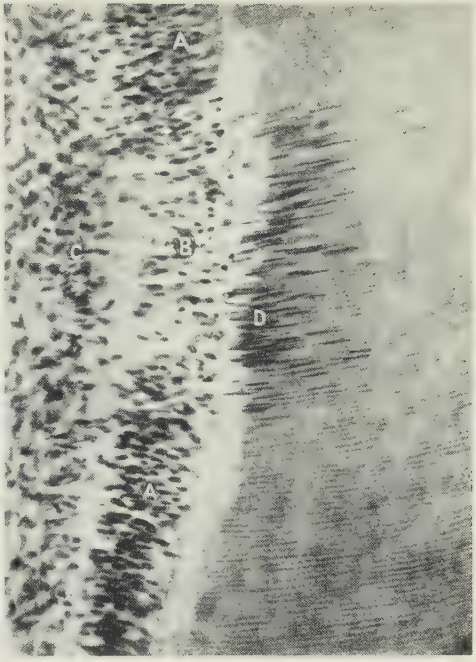

Abb. 14. Vergrößerung aus Abb. 13
A = normaler Obl.saum
B = scharf abgegrenzte starke Verödung des Obl.saumes, kl. Vakuolen und Kerne mit beginnender Piknose
C — zellreiche Schicht erhalten
D = Obl.kerne in den Dentinkanälchen

Abb. 15. Vergrößerung aus Abb. 13

A = normaler Obl.saum
B = aufgelockerter Obl.saum nach
C = nicht scharf abgegrenzt
D = wenige Obl.kerne in den Dentinkanälchen bis tief ins verkalkte Dentin

Abb. 16. Vergrößerung aus Abb. 13, oberste Partie des Wurzelkanals

A = normaler Obl.saum
B = schmaler Obl.saum aber ohne vakuolige Degeneration
C = Obl.kerne ganz oder teilweise in den Kanälchen des Prädentins



Abb. 17. Vergrößerung aus Abb. 16

Die in die Kanälchen eingedrungenen Obl.kerne haben die Form von schlanken Keilen oder eines Nagels mit gerundetem Kopf

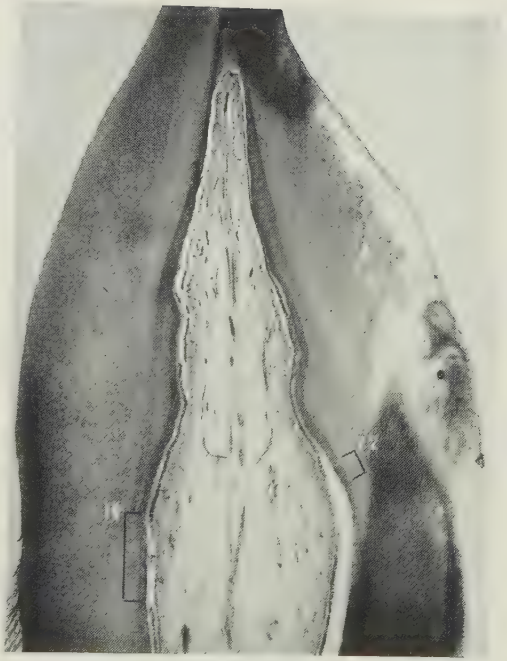

Abb. 18. 1 – 13 Jahre

Starke Verödung des Obl.saumes bei 19 und 22

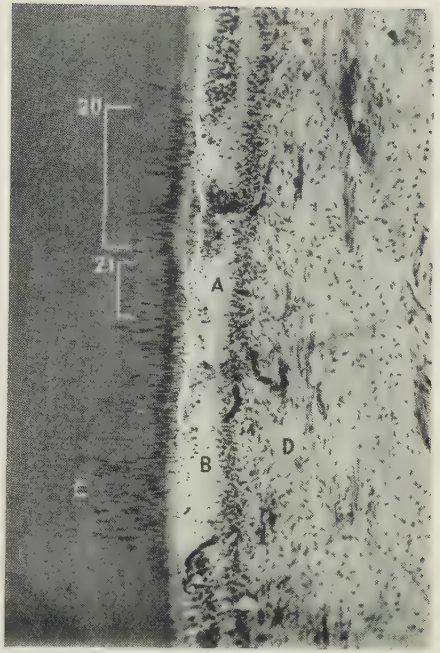

Abb. 19. Vergrößerung aus Abb. 18

A stark verödeter Obl.saum, Weilsche Zone und zellreiche Schicht erhalten, keine Mobilisierung von Reservezellen

B = Verödung am stärksten

C = Obl.kerne am tiefsten ins verkalkte Dentin eingedrungen

D = Pulpagewebe normal



Abb. 20. Vergrößerung aus Abb. 19

A = Kapillarenblutung
B = Präparationsriß
C = nur wenige kleine Vakuolen
D = viele Obl.kerne in den Kanälchen



Abb. 21. Vergrößerung aus Abb. 19

A = feinmaschige retikuläre Degeneration
B = Obl.kerne in den Dentinkanälchen



Abb. 22. Vergrößerung aus Abb. 18

A = Obl.kerne in großer Menge im verkalkten Dentin, fast keine im Prädentin

B = teilweise eingedrungener Kern mit typischer Nagelform



Abb. 23. Vergrößerung aus der Mitte von Abb. 22

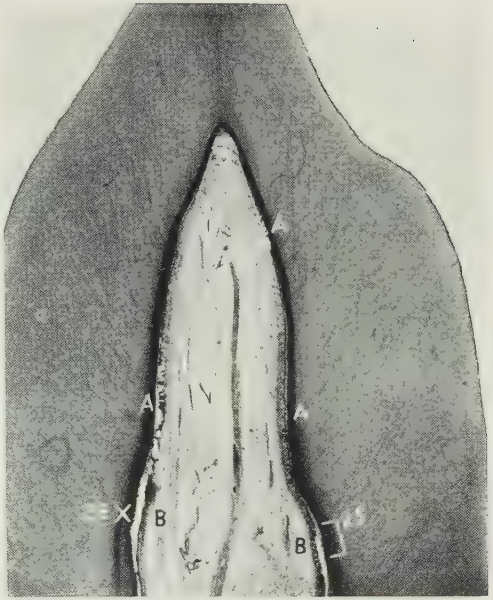

Abb. 24. 3 + 13 Jahre

A = vakuoliger Obl.saum aber keine Kerne in den Dentinkanälchen
B = Präparationsriß, Obl.saum nicht verödet und trotzdem Obl.kerne in den Dentinkanälchen

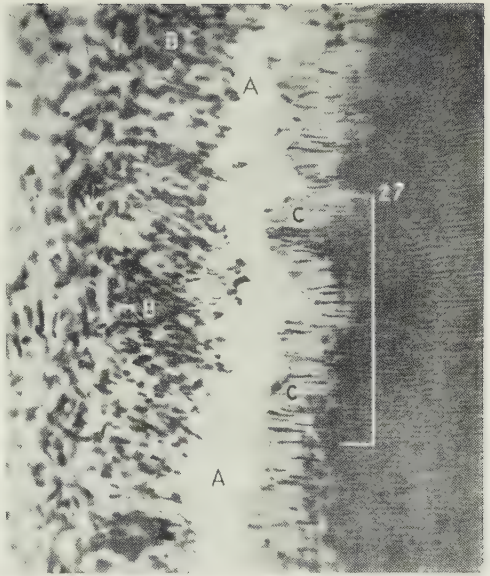

Abb. 25. Vergrößerung aus Abb. 24

A = Präparationsriß
B = Obl.saum nicht verödet, vereinzelt kl. Vakuolen Odontoblasten walzenförmig
C = Obl.kerne im Prädentin

Abb. 26. Vergrößerung aus Abb. 24
Obl.kerne nur im Prädentin

Abb. 27. Vergrößerung aus der Mitte von Abb. 25
Odontoblasten noch walzenförmig



Abb. 28. 6 + 10 Jahre

Nur an den drei mit 29, 30 und 31 bezeichneten Stellen finden sich Obl.kerne in den Dentinkanälchen

Abb. 29. Derselbe Zahn wie 28, jedoch einem anderen Präparat an der mit 29 bezeichneten Stelle entnommen

A — verödeter Obl.saum
B — Obl.kerne in den Dentinkanälchen



Abb. 30. Vergrößerung aus dem Wurzelkanal von Abb. 28

A = schmaler Obl.saum
B = Obl.saum verschwunden, keine kleinen Vakuolen
C = Obl.kerne in den tangential getroffenen Dentinkanälchen



Abb. 31. Vergrößerung aus dem Wurzelkanal von Abb. 28

A = Präparationsriß
B = Obl.kerne tief im verkalkten Dentin
C = Obl.kerne nur im Prädentin

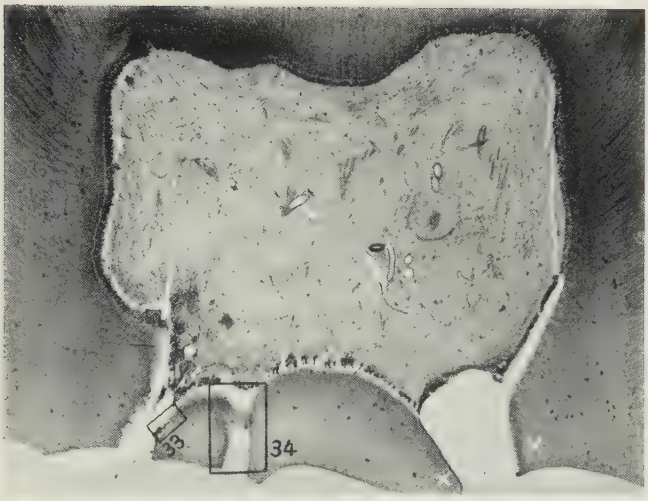

Abb. 32. + 7 42 Jahre
Nur in den Wurzelkanälen und am Pulpaboden sind Obl.kerne in die Dentinkanälchen eingedrungen, nicht aber an der Seitenwand



Abb. 33. Vergrößerung aus Abb. 32
In den Dentinkanälchen sind dunkle Körperchen zu sehen

Abb. 34. Wurzelkanal Vergrößerung aus Abb. 32

Dentinkanälchen teilweise tangential getroffen; die eingedrungenen Obl.kerne sind daher komma- und punktförmig

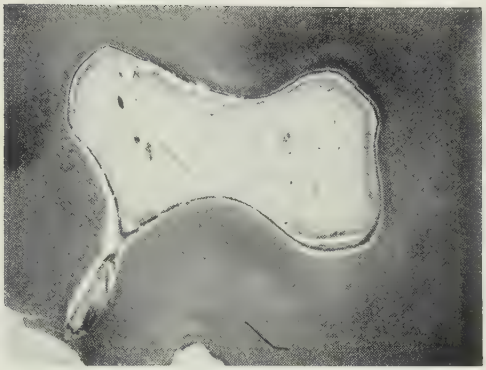

Abb. 35. 7 + 14 Jahre
Nur im Wurzelkanal sind Obl.kerne in die Dentinkanälchen eingedrungen



Abb. 36. Wurzelkanal Vergrößerung aus Abb. 35
A = schmaler Obl.saum
B = Obl.kerne im Prädentin



Abb. 37. Vergrößerung aus Abb. 36

Dentinrand aus dem Wurzelkanal mit nagelförmigen Obl.kernen im Prädentin



Abb. 38. Vergrößerung aus Abb. 36

Partie aus dem Wurzelkanal mit schmalem, plattgedrücktem Obl.saum, aus dem die Kerne wie Nägel in die Dentinkanälchen des Prädentins hineinragen

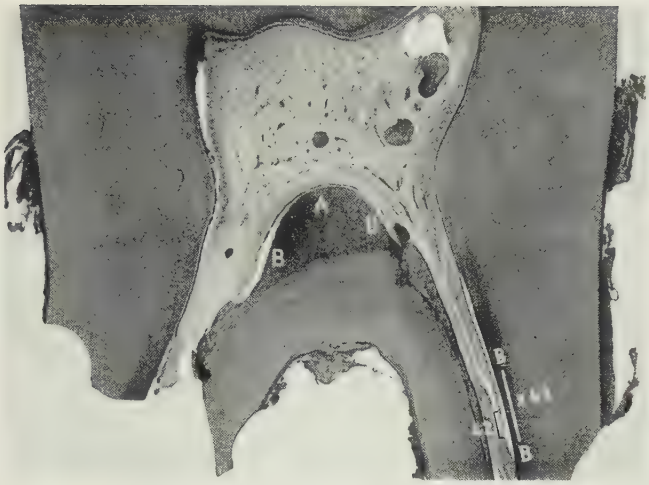

Abb. 39. – 6 13 Jahre

A = stark gewölbter Pulpaboden
B = Obl.kerne in den Dentinkanälchen, aber nirgends in den Seitenwänden der Kronenpulpa

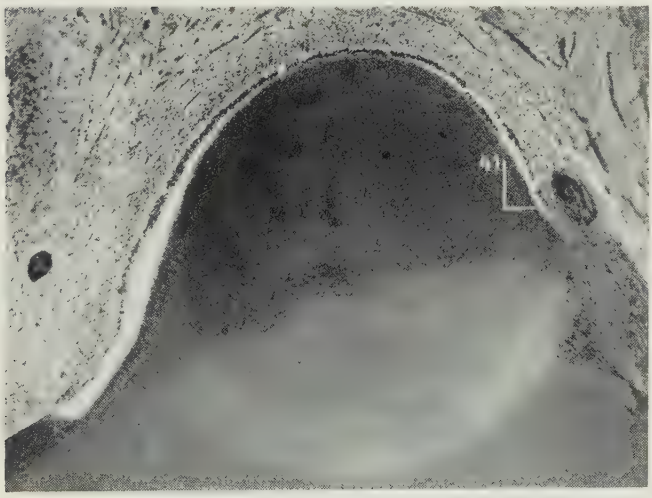

Abb. 40. Vergrößerung aus Abb. 39



Abb. 41. Pulpaboden

Derselbe Zahn wie Abb. 40 aber einem anderen Präparat an der mit 41 bezeichneten Stelle entnommen.

A = tiefes Eindringen der Obl.kerne ins verkalkte Dentin wie an einer Seitenwand der Kronenpulpa

B = Präparationsriß



Abb. 42. Vergrößerung aus Abb. 39 Partie aus dem Wurzelkanal

A = Präparationsriß

B = Obl.kerne i. d. Dentinkanälchen

C = losgerissener Obl.saum

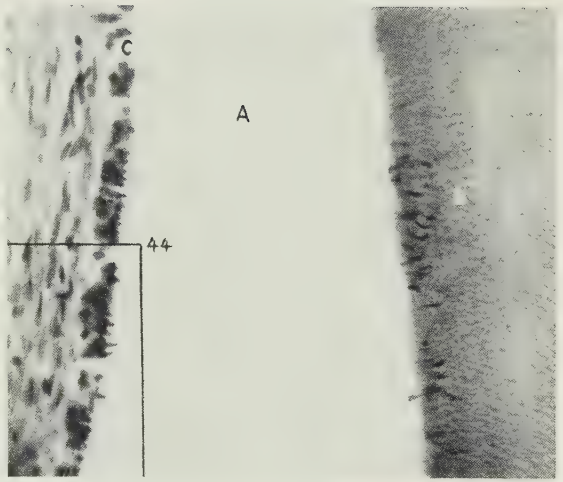

Abb. 43. Derselbe Zahn wie Abb. 39 aber einem anderen Präparat an der mit 43 bezeichneten Stelle im *Wurzelkanal* entnommen

A = Präparationsriß
B = Obl.kerne in den Dentinkanälchen
C = losgerissener Obl.saum mit nagelförmigen, aus den Dentinkanälchen herausgerissenen Obl.kernen



Abb. 44. Vergrößerung aus Abb. 43
Vom Dentin losgerissener Obl.saum

A = birnenförmige Obl.kerne
B = Obl.kerne mit feiner Spitze gegen das Dentinkanälchen
C = herausgerissener Nagel d. h. Obl.kern mit langem, dünnem Fortsatz

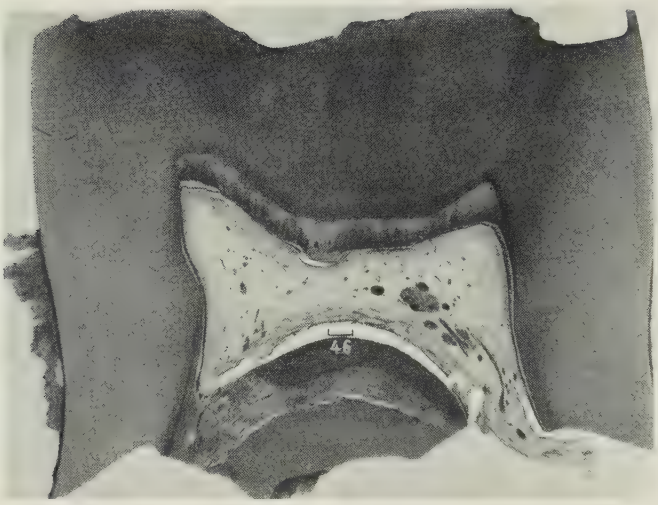

Abb. 45. 6 – 13 Jahre

Nur am Pulpaboden sind Obl.kerne in den Dentinkanälchen vorhanden



Abb. 46. Vergrößerung aus Abb. 45

Typisches Bild für den Pulpaboden, Obl.kerne fast nur im Prädentin

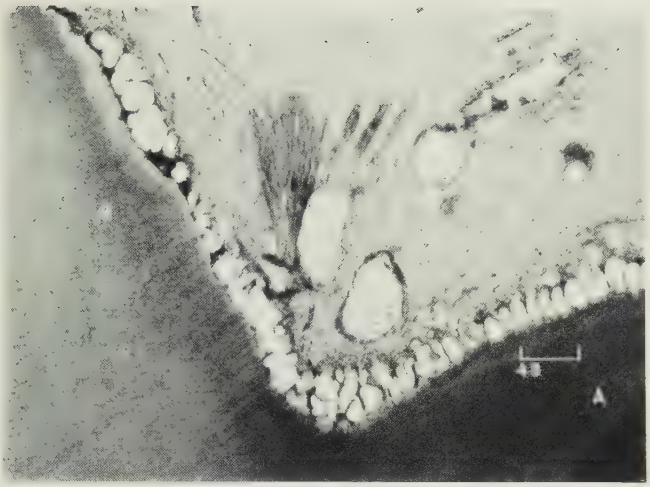

Abb. 47. + 8 35 Jahre
A = Pulpaboden } mit vakuoligem Obl.saum
B = Seitenwand }
Nur am Pulpaboden sind Obl.kerne in die Kanälchen eingedrungen



Abb. 48. Vergrößerung aus Abb. 47
A = Obl.kerne im Prädentin

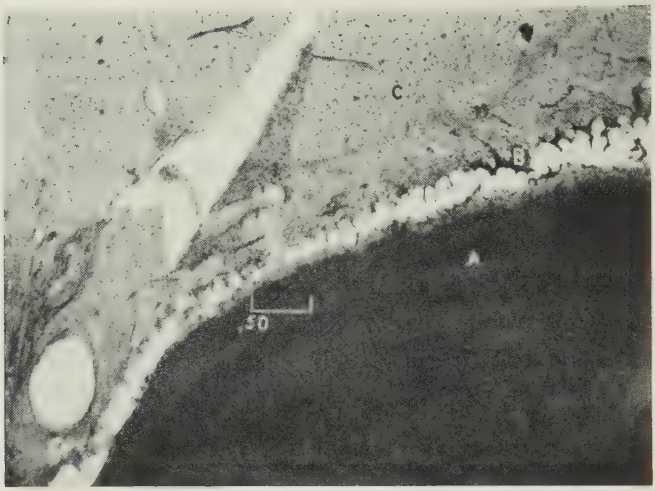

Abb. 49. Derselbe Zahn wie Abb. 47 aber aus einem anderen Präparat

A = Pulpaboden
B = vakuolig entarteter Obl.saum
C = normales Gewebe



Abb. 50. Vergrößerung aus Abb. 49

A = Obl.kerne nur im Prädentin

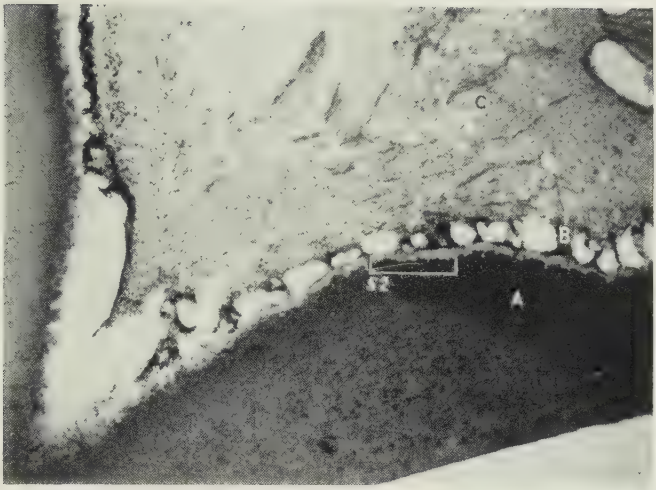

Abb. 51. + 7 34 Jahre

A = Pulpaboden
B = vakuolig entarteter Obl.saum
C = Gewebe mit feinmaschig retikulärer Atrophie



Abb. 52. Vergrößerung aus Abb. 51

A = im Prädentin einzelne Obl.kerne

10. Am Odontoblastensaum der Kronenpulpa sieht man jedoch an jenen Stellen:
    a) Verödung und große Vakuolen (Abb. 8, 48),
    b) Verödung und kleine Vakuolen (Abb. 2, 3),
    c) fast keine Verödung nur kleine Vakuolen (Abb. 10–12).
11. Die zellreiche Schicht ist:
    unverändert oder
    verschwunden oder
    man sieht auch Mobilisierung von Reservezellen aus dieser Schicht durch die Weilsche Zone nach dem Odontoblastensaum (Abb. 7).
12. Für die Stelle des Vorkommens an der Seitenwand der Kronenpulpa scheint für die einzelnen Zahnformen eine Gesetzmäßigkeit zu bestehen.
13. Das tiefe Eindringen an der Seitenwand scheint durch einen *örtlich* bedingten Reiz hervorgerufen zu werden.
14. Im Wurzelkanal ist wohl der durch das Kleinerwerden des Kanallumens auf das Gewebe entstehende Druck die Ursache für das Hineinragen der Odontoblastenkerne in die Dentinkanälchen.
15. Bei starker retikulärer Atrophie scheint dieselbe die direkte Ursache für das Eindringen einzelner Kerne in die Dentinkanälchen zu sein.

Literaturverzeichnis

Guido Fischer: Beiträge zur Biologie der Pulpa bei endogenen Stoffwechselstörungen. (Schw. M. f. Z. 1932)
Spezielle Biologie des Zahnsystems. (Die Fortschritte d. Z. 1933)

Jaccard-Grosjean: Structure de l'émail: Quelques remarques basées sur la méthode d'observation «surfaces polis et lumière réfléchie». (Schw. M. f. Z. 1941)
Structure de la dentine. (Schw. M. f. Z. 1942)

Wilhelm Meyer: Normale Histologie und Entwicklungsgeschichte der Zähne der Menschen.

Balint Orbàn: Dental Histology and Embryology.
Migration of Leukocytes into the dental tubules.
(The Journal of the American Dental Association 1940)

* * *

Meinem verehrten Lehrer, Herrn Prof. Dr. O. Müller, möchte ich meinen herzlichsten Dank aussprechen für seine wertvollen Anregungen und seine warme Anteilnahme an der vorliegenden Arbeit. Ich schulde ihm auch großen Dank für die materielle Hilfe, die mir durch die Herstellung sämtlicher Präparate im histologischen Laboratorium zuteil wurde, sowie für die Aufnahme der ausgezeichneten Mikrophotographien, die es mir ermöglicht haben, die Arbeit in dieser Form vorzulegen.